Sklíčkový seminář SD-IAP – 2. část

SD-IAP 673

MUDr. Magdaléna Dubová, Ph.D.

Bioptická laboratoř s.r.o., Plzeň
Šiklův ústav patologie FN a LF UK Plzeň

SD – IAP 673

- Žena, 56 let
- Nádorový uzel v periskapulární lokalizaci

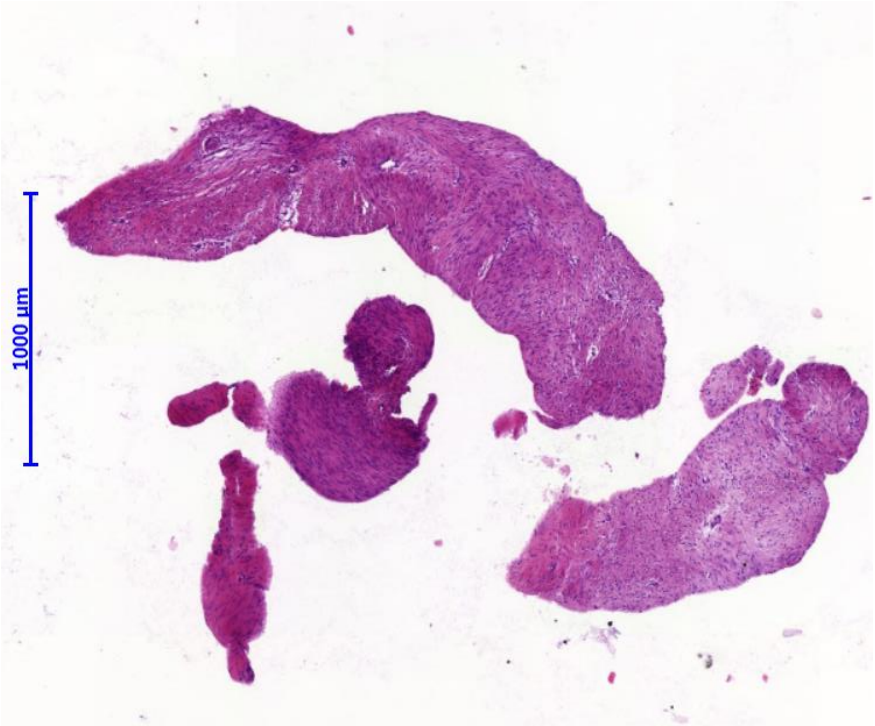

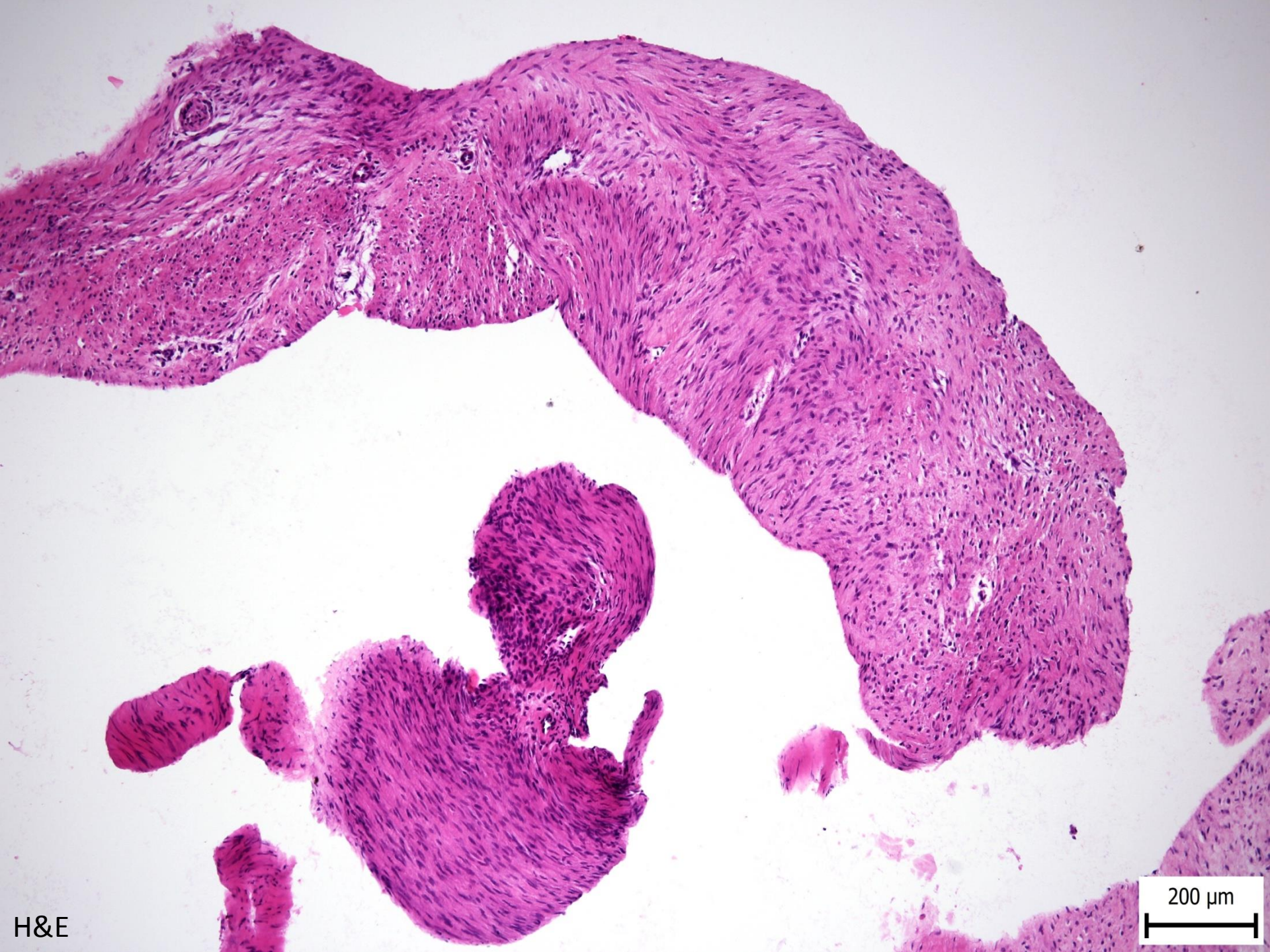
200 µm
H&E

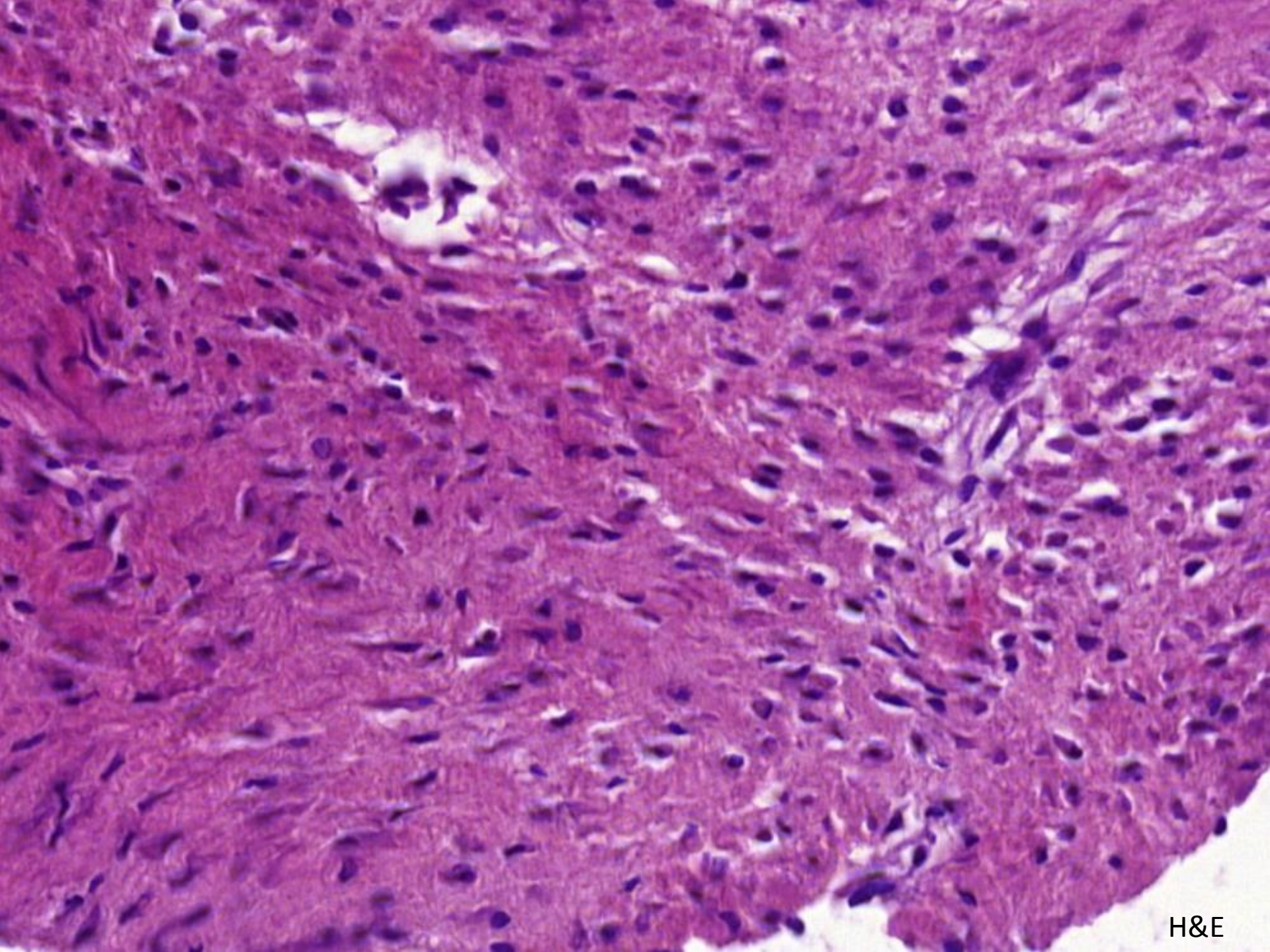
H&E

SD – IAP 673

- SMA +, β-catenin +

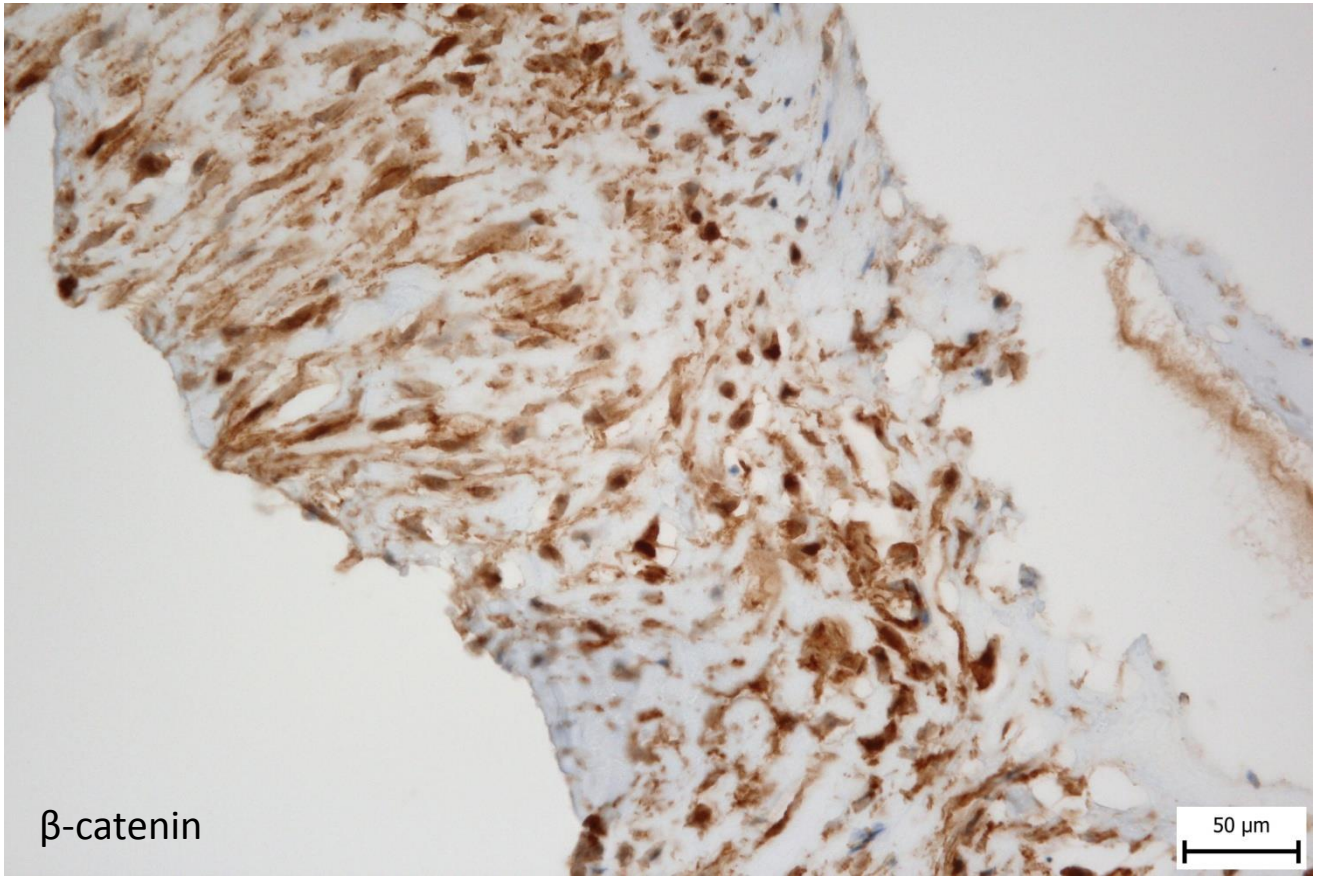

SD – IAP 673

- CD117 -, DOG1 -

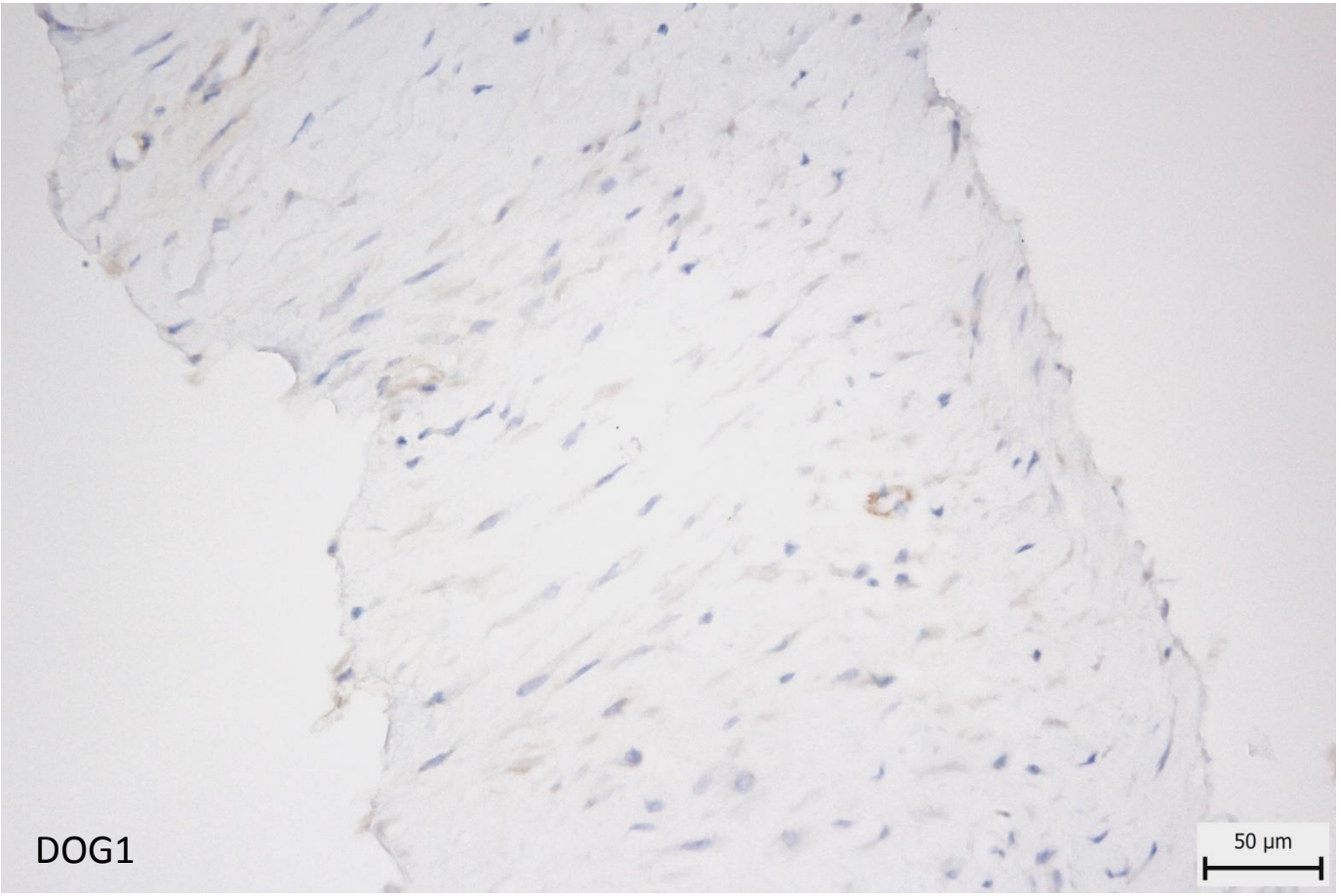

SD – IAP 673

- Fibromatosa (desmoid)

- *V anamnéze retroperitoneální GIST s peritoneálním rozsevem resekovaný před 11 lety*

SD – IAP 673

- **Molekulárně genetické vyšetření**:
  - Sekvenační analýza genů *KIT*, *PDGFRA*, *CTNNB1*
  - Mutace v exonu 11 genu *KIT* (c.1676T>A (p.Val559Asp)

Fibromatosis-like GIST

Fibromatosa (desmoid) vs. GIST

- Lokálně agresivní tumoriformní afekce
- Monomorfní vřetenité buňky
- IHC: β-catenin +
  - CD117 +

Am J Clin Pathol. 2003 Mar;119(3):339-45.

c-Kit expression in desmoid fibromatosis. Comparative immunohistochemical evaluation of two commercial antibodies.

Lucas DR[1], al-Abbadi M, Tabaczka P, Hamre MR, Weaver DW, Mott MJ.

Am J Surg Pathol. 2001 Apr;25(4):549-50.

Are desmoid tumors kit positive?

Miettinen M.

Oncogene. 1999 Nov 11;18(47):6615-20.

Predominance of beta-catenin mutations and beta-catenin dysregulation in sporadic aggressive fibromatosis (desmoid tumor).

Tejpar S[1], Nollet F, Li C, Wunder JS, Michils G, dal Cin P, Van Cutsem E, Bapat B, van Roy F, Cassiman JJ, Alman BA.

Am J Surg Pathol. 2002 Oct;26(10):1296-301.

Beta-catenin immunohistochemistry separates mesenteric fibromatosis from gastrointestinal stromal tumor and sclerosing mesenteritis.

Montgomery E[1], Torbenson MS, Kaushal M, Fisher C, Abraham SC.

Fibromatosa (desmoid) vs. GIST

- Morfologický obraz
  - Svazky monomorfních buněk řazených rovnoběžně s dlouhou osou, kolagenosní stroma, keloidní agregáty
  - Nepřítomnost větších hemoragií, nekros, pseudocyst, epiteloidních buněk, organoidního uspořádání
- IHC
- Molekulárně genetické vyšetření (*CTNNB1*, *APC*)

Děkuji za pozornost !